- Copyright - Il Pensiero Scientifico Editore downloaded by IP 216.73.216.135 Sat, 05 Jul 2025, 19:17:23

Complicanze periprocedurali dello *stenting* carotideo: inquadramento diagnostico e terapeutico

Antonino Nicosia[1], Dimitrios N. Nikas[2], Fausto Castriota[3], Bernhard Reimers[4]

[1]Emodinamica e Cardiologia Interventistica, Ospedale M.P. Arezzo, Ragusa, [2]Cardiology Department, Ioannina Public Hospital, Ioannina, Grecia, [3]U.O. di Cardio-Angiologia Diagnostica e Interventistica, Villa Maria Cecilia Hospital, Cotignola (RA), [4]Dipartimento di Cardiologia, Ospedale Civile, Mirano (VE)

Key words:
Carotid angioplasty; Periprocedural complications.

Despite the significant improvement in the materials and the techniques used during carotid artery stenting (CAS) as well as the increased operator experience during the last years, complications still occur. Up to now, neither a classification nor a common definition of the possible complications still exist. It would be crucial as a common platform for prompt recognition, evaluation, treatment and study of the complications during CAS procedures and to reduce the clinical sequelae.

The aim of this article is to review the most frequent periprocedural complications, to analyze their incidence and etiology, and to suggest possible ways of management and prevention.

(G Ital Cardiol 2009; 10 (11-12): 718-724)

© 2009 AIM Publishing Srl

Per la corrispondenza:

Dr. Antonino Nicosia

Emodinamica e Cardiologia Interventistica Ospedale M.P. Arezzo 97100 Ragusa E-mail: nicosia@ospedaleragusa.it

Parecchie metanalisi recenti e studi randomizzati[1,2] riportano un'incidenza variabile di complicanze dal 6.8% al 9.6% e hanno, da un lato, messo in discussione l'angioplastica carotidea (CAS) come metodica di trattamento elettivo delle stenosi carotidee e, dall'altro, enfatizzato l'importanza di un'adeguata curva di apprendimento[3-7].

Nella Tabella 1 sono riassunte le più comuni complicanze dopo CAS. Le complicanze legate all'utilizzo di mezzo di contrasto, le complicanze sistemiche o le complicanze del sito di accesso non saranno commentate in quanto non specifiche della CAS, ma comuni a tutte le procedure interventistiche percutanee.

Complicanze correlate allo stent

Le complicanze correlate allo stent sono il prolasso di placca e la trombosi acuta di stent.

Prolasso di placca

Il prolasso di placca (Figura 1) è una rara (0.2-0.4%), ma temibile complicanza, potenziale causa di trombosi acuta di stent o embolizzazione precoce o tardiva di materiale[7-10]. La definizione angiografica è quella di un *minus* intrastent, mentre utilizzando l'ecografia intravascolare viene definita come una protrusione di materiale attraverso le maglie dello stent di almeno 0.5 mm[8]. Il trattamento appropriato del prolasso di placca, sebbene non codificato, dipende dalla severità della stenosi luminale. Per prolassi "piccoli" di placca potrebbe essere consigliabile l'utilizzo di eparina a basso peso molecolare, in aggiunta per 2 settimane alla duplice terapia antiaggregante piastrinica. Per prolassi "significativi", che determinano una stenosi luminale significativa, una dilatazione in prima istanza con palloni non complianti a basse atmosfere e, successivamente, se necessario, l'utilizzo di stent, possibilmente a celle chiuse, intrastent (tecnica "a sandwich") sembrano essere i rimedi da raccomandare.

Trombosi acuta di stent

Al pari del prolasso di placca, la trombosi acuta di stent (Figura 2) si presenta come un *minus* angiografico, localizzato generalmente dentro lo stent e rappresenta una rarissima, ma potenzialmente fatale, complicanza che ha un'incidenza che va dallo 0.04% al 2%[11-15]. L'eziologia più comune di tale complicanza sembra essere nella maggior parte, ma non in tutti i casi, la mancanza di un'adeguata terapia antiaggregante piastrinica, o comunque una resistenza alla stessa[16], che pertanto deve essere iniziata in tempo utile e mantenuta durante tutta la procedura di CAS. Il trattamento di tale complicanza non è ad oggi ben definito. In letteratura sono riportati casi di ricanalizzazione efficace talora con l'utilizzo di abciximab per somministrazione intrarteriosa[17,18], endovenosa[13], o in combinazione con metà dose di trombolitico[14] o a trombectomia meccanica[15]. Sono state anche riportate la rimozione completa dello stent trombizzato o una trombectomia chirurgica[10], e potrebbero essere suggerite specialmente nei casi in cui vi sia controindicazione a trattamento farmacologico o si tema il rischio di embolizzazione distale.

- Copyright - Il Pensiero Scientifico Editore downloaded by IP 216.73.216.135 Sat, 05 Jul 2025, 19:17:23

Chiave di Lettura

Ragionevoli certezze. Una diagnosi tempestiva e una rapida valutazione delle possibili complicanze sono cruciali al fine di migliorare i risultati clinici dell'angioplastica carotidea.

Questioni aperte. Non esiste una classificazione né una definizione comune delle possibili complicanze, che consenta, da un lato, un'analisi adeguata dell'incidenza e dell'eziologia e, dall'altro, l'implementazione di una strategia terapeutica condivisa per il trattamento.

Le ipotesi. Una possibile classificazione condivisa o un documento di consenso potrebbe essere utilizzata come una piattaforma comune per il rapido riconoscimento, la valutazione, il trattamento e lo studio delle complicanze durante procedure di angioplastica carotidea.

Tabella 1. Schema delle complicanze.

1. Complicanze correlate allo stent	Prolasso di placca Trombosi acuta di stent
2. Dissezione carotidea	Dissezione della carotide comune[a] Dissezione della carotide interna[b]
3. Complicanze correlate ai dispositivi di protezione distale	Spasmo Occlusione del filtro Dissezione distale Difficoltà di recupero o intrappolamento
4. Complicanze emboliche	"Pioggia" di microemboli Macroembolizzazione Embolia silente
5. Complicanze emorragiche	Sindrome da iperperfusione
6. Complicanze correlate all'utilizzo di mezzo di contrasto	Encefalopatia da mezzo di contrasto
7. Complicanze sistemiche	Bradicardia e ipotensione
8. Complicanze del sito di accesso	Emorragiche Occlusive

[a]complicanze coinvolgenti la carotide comune a monte dello stent impiantato; [b]complicanze coinvolgenti la carotide interna distalmente allo stent impiantato.
N.B. tutte le complicanze del gruppo 2, 3 e 4 sono potenzialmente causa di *slow-flow*.

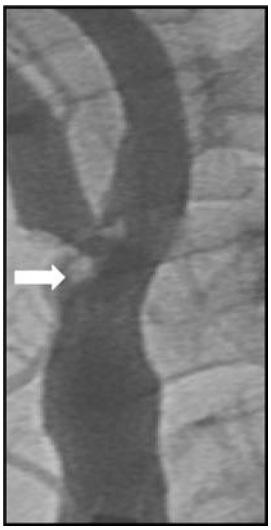

Figura 1. *Prolasso di placca significativo dopo impianto di uno stent a celle aperte, determinante una stenosi intraluminale significativa* (freccia).

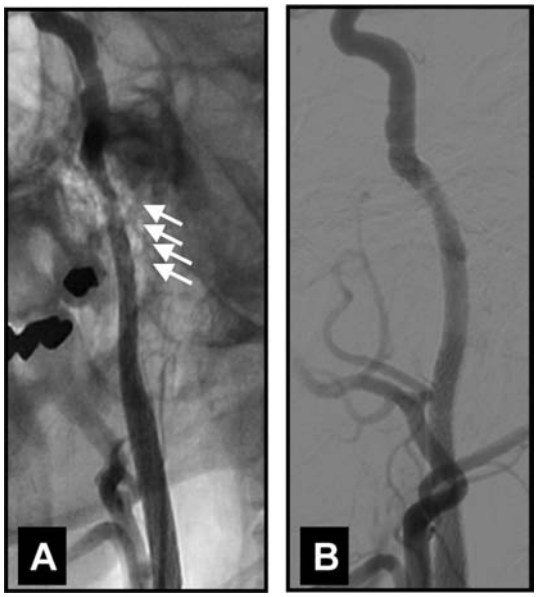

Figura 2. *Trombosi di stent* (frecce). A: *dopo impianto di uno stent lungo si può visualizzare un minus angiografico dentro lo stent.* B: *risultato dopo la somministrazione di metà dose di attivatore tissutale del plasminogeno per via intrarteriosa.*

Dissezione carotidea

La dissezione della carotide può coinvolgere la carotide comune o la carotide interna, rispettivamente a monte o a valle della lesione trattata.

Dissezione della carotide comune

La dissezione della carotide comune (Figura 3) è generalmente la conseguenza di manovre di cannulazione della carotide. La sua reale incidenza è ad oggi sconosciuta, anche se è generalmente riconosciuto dagli emodinamisti come il numero di tentativi di cannulazione, la tortuosità del vaso o l'anatomia sfavorevole dell'arco sono generalmente i più importanti fattori di rischio. È intuitivo che mentre dissezioni "lineari" non richiedono uno specifico trattamento interventistico, dissezioni "spiraliformi" limitanti il flusso devono essere immediatamente riparate, con impianto di stent autoespandibili, o *balloon expandable*, nei casi in cui sia coinvolto l'ostio. La somministrazione di terapia anticoagulante aggressiva o antiaggregante piastrinica è stata comunque suggerita al fine di consentire una guarigione di dissezioni carotidee e di prevenire embolie distali[19,20].

Dissezione della carotide interna

Le dissezioni della carotide interna (Figura 4) possono essere conseguenti all'applicazione di un sistema di protezione distale o all'angioplastica in sé, specialmente in presenza di carotidi tortuose. Dissezioni "lineari" possono essere trattate con dilatazioni prolungate con pallone a bas-

- Copyright - Il Pensiero Scientifico Editore downloaded by IP 216.73.216.135 Sat, 05 Jul 2025, 19:17:23

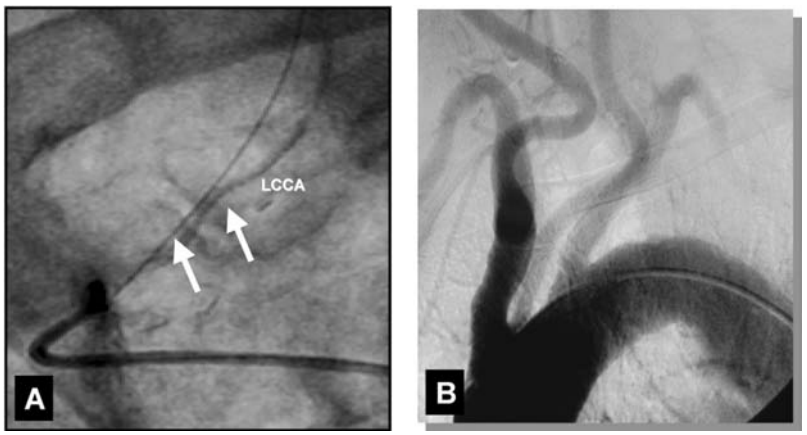

Figura 3. *Dissezione lineare* (frecce) *della carotide comune (LCCA)* (A)*, occorsa dopo molteplici tentativi di cannulazione della carotide interna in un paziente con arco di tipo III* (B).

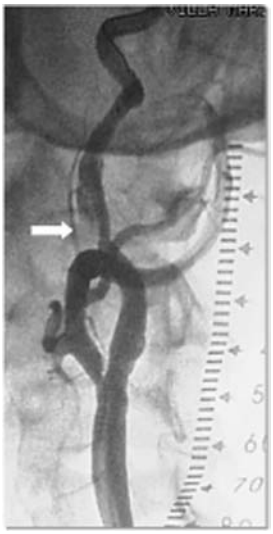

Figura 4. *Dissezione della carotide interna dopo impianto di filtro di protezione distale in una carotide interna tortuosa* (freccia).

se atmosfere, limitando l'applicazione dello stent solo in *bail-out*. Dissezioni "spiraliformi" limitanti il flusso devono, invece, essere subito riparate con l'impianto di stent.

Complicanze correlate ai dispositivi di protezione distale

Sebbene l'avvento dei sistemi di protezione cerebrale abbia cambiato il destino della CAS, il loro utilizzo può essere associato ad un certo numero di complicanze[6,21-23], rare (0.9-1%), ma clinicamente temibili[24,25].

La complicanza più comune di questo tipo è lo *spasmo* della carotide interna. Sebbene l'incidenza riportata possa andare fino al 7.9%[24,26], lo spasmo è generalmente transitorio e si risolve spontaneamente. L'utilizzo di nitrati (150-200 μg) può spesso accelerare la risoluzione dello spasmo[27].

L'*occlusione del filtro* (Figura 5) ha un'incidenza che va dal 7.2% al 13.1%[24-26]. È in genere dovuta ad un elevato carico embolico che occlude i pori del filtro, occupandone in genere più del 50%[28,29]. L'apparenza angiografica è quella di un inaspettato *slow-flow*, con un possibile *minus* giusto a livello del filtro. Si impone una diagnosi differenziale con la dissezione prossimale della carotide comune o la "pioggia" di microemboli: in tali casi comunque la colonna di contrasto stagnante non si ferma necessariamente a livello del filtro. Il flusso, inoltre, si riprende rapidamente dopo rimozione del filtro. Alcuni interventisti suggeriscono l'aspirazione del materiale con cateteri prima della rimozione del filtro, che va comunque retratto solo parzialmente dentro i sistemi di cattura, per evitarne una spremitura.

La terza possibile complicanza è la *dissezione della carotide interna* (vedi paragrafo sopra).

Infine, l'*intrappolamento del filtro* nelle maglie dello stent è un'altra temibile complicanza (Figura 6). Generalmente, la presenza di anatomie complesse (tortuosità distale della carotide interna, origine ad angolo acuto della carotide interna) o la scarsa esperienza dell'operatore (movimenti involontari del filtro durante la procedura o utilizzo maldestro dei sistemi di recupero) sono i fattori di rischio più significativi[23,24]. In caso di difficoltà di recupero del filtro una serie di manovre possono essere suggerite: la rotazione del collo o chiedere al paziente di deglutire sono le prime e più semplici; in seconda istanza, l'impianto di una guida di supporto sia nella carotide esterna che nell'interna possono raddrizzare la carotide e facilitare il recupero. In ogni caso, trazioni "aggressive" del filtro vanno evitate perché si può incorrere nel rischio di frattura del filtro stesso ed embolizzazioni distali di frammenti di esso. In caso di intrappolamento del filtro, può rendersi necessaria una rimozione chirurgica dello stesso[30]. In alternativa, prima di inviare il paziente al chirurgo, le seguenti manovre possono essere tentate: avanzamento del filtro distalmente, avanzamento del catetere guida o dell'introduttore fino a contatto con il filtro (in modo da dare maggiore supporto al sistema di recupero), o, alternativamente, l'avanzamento di cateteri rotabili di 5F per retrarre il filtro dentro i cateteri stessi[31].

In tutti i casi di anatomia complessa (tortuosità del vaso, origine ad angolo acuto della carotide interna o "zona di atterraggio" corta), è consigliabile l'uso di sistemi di protezione prossimale.

- Copyright - Il Pensiero Scientifico Editore downloaded by IP 216.73.216.135 Sat, 05 Jul 2025, 19:17:23



Figura 5. *Materiale ateroembolico catturato da diversi tipi di filtro, determinante slow-flow. Una ripresa del normale flusso di lavaggio si è osservata dopo rimozione del filtro stesso.*

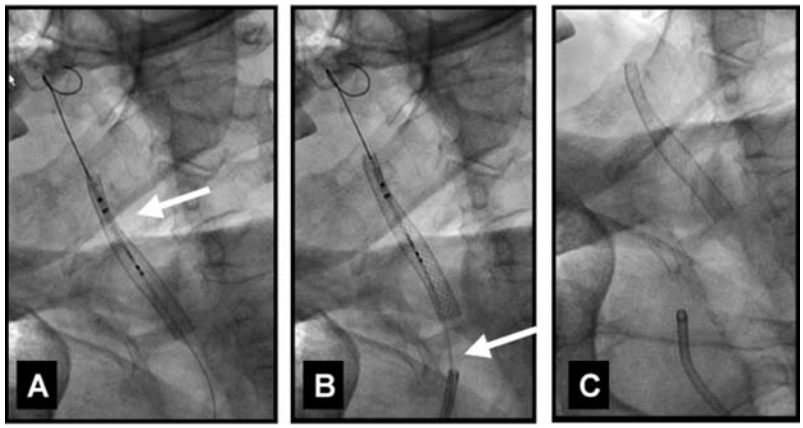

Figura 6. *Difficoltà di recupero e intrappolamento del filtro nelle maglie dello stent.* A: *intrappolamento del filtro* (freccia). B: *avanzamento del catetere guida fino a dentro lo stent* (freccia). C: *recupero del filtro dopo manovre di rotazione del collo*.

Complicanze emboliche

Embolie cerebrali di vario grado si verificano durante tutte le fasi della procedura di CAS[32,33]. L'utilizzo dei sistemi di protezione ha di certo ridotto l'incidenza della macroembolizzazione distale, ma microemboli sembrano comunque passare, specie in caso di malposizionamento o malapposizione del filtro alla parete[34-36]. È importante sottolineare comunque che spesso le manipolazioni nell'arco eseguite al fine di cannulare la carotide comune sono causa di embolie nel territorio controlaterale[37-40]. Sulla base delle dimensioni delle particelle emboliche, vasi cerebrali di varie dimensioni si possono occludere con diverse sequele cliniche[28,41,42].

Talora, una *"pioggia" di microemboli* può causare attacchi ischemici transitori ipsilaterali, che si risolvono nel giro di qualche ora[42]. L'angiografia cerebrale in genere mostra un rallentamento del flusso con prolungamento della fase di riempimento arteriosa e venosa, in assenza di un'evidente occlusione di uno specifico vaso. La tomografia computerizzata cerebrale può mostrare un edema diffuso, in assenza di nuovi deficit parcellari. La diagnosi differenziale si impone con l'encefalopatia da contrasto, la sindrome da iperperfusione o una marcata ipotensione sistemica[43]. Non è stato mai codificato alcun particolare trattamento: nella stragrande maggioranza dei pazienti, però, i sintomi si risolvono nel giro di 24/48h spontaneamente.

L'*occlusione di un vaso di grosso calibro* (Figura 7) è la più temibile complicanza dopo CAS[44]. I sintomi neurologici e le conseguenze cliniche dipendono dal territorio colpito e dall'estensione dell'eventuale ischemia. L'angiografia cerebrale mostra l'occlusione di un vaso terminale e l'assenza di una fase di riempimento capillare in uno specifico territorio, presente nell'angiografia preoperatoria. Tre sono i criteri che guidano la modalità e il tipo di trattamento: a) la presenza o l'assenza di un deficit neurologico maggiore; b) la possibilità di avanzare i cateteri al vaso "colpevole"; c) l'eventuale controindicazione alla trombolisi. Generalmente, laddove è ben identificabile il vaso occluso e nei casi in cui sia facilmente raggiungibile con specifici cateteri, la ricanalizzazione meccanica dovrebbe essere il trattamento di scelta[45-47]. Nei casi in cui la genesi del materiale embolico sembra trombotica, la trombolisi sistemica o intrarteriosa con microcateteri sembra l'opzione più plausibile[48-50]. I trombolitici in genere utilizzati sono l'urochinasi o l'attivatore tissutale del plasminogeno. La probabilità di successo nella ricanalizzazione dipende comunque dal sito di occlusione (l'arteria cerebrale media risponde generalmente meglio), dal tipo di trombo e dalla presenza di circolazione collaterale leptomeningea[51].

La terza categoria di complicanze emboliche è caratterizzata dagli *eventi embolici silenti*[52,53]. Il Doppler transcranico e la risonanza magnetica hanno mostrato come eventi embolici silenti sono relativamente frequenti su entram-

- Copyright - Il Pensiero Scientifico Editore downloaded by IP 216.73.216.135 Sat, 05 Jul 2025, 19:17:23

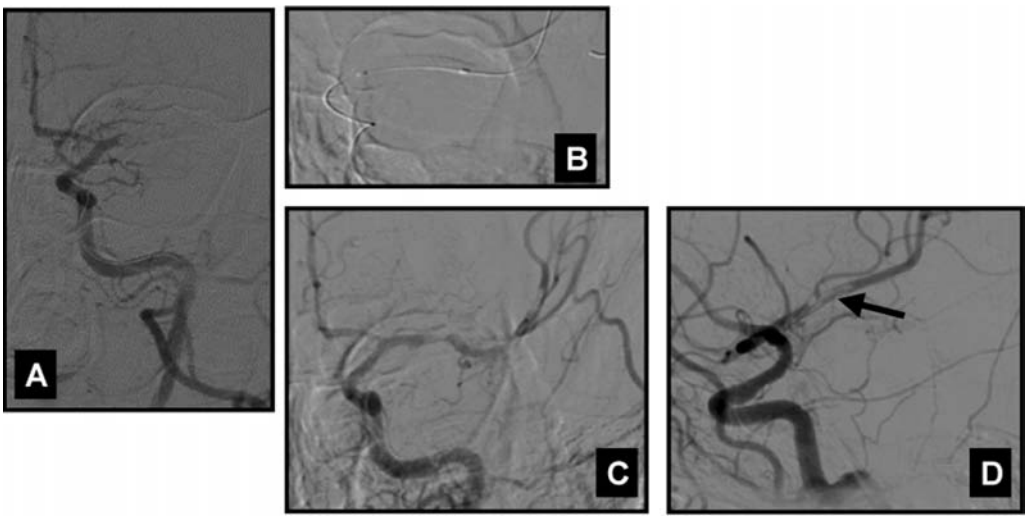

Figura 7. *Macroembolizzazione.* A: *occlusione di un vaso intracranico maggiore.* B: *dilatazione con un pallone 2.0/20 mm.* C e D: *parziale ripresa del flusso. Un minus angiografico (verosimile trombosi endoluminale) può ancora essere apprezzato.*

bi gli emisferi e durante tutte la fasi della procedura[40,52]. Il significato clinico di tali eventi è però dubbio, dal momento che sembra che molti di questi foci ischemici sembrano spontaneamente scomparire dopo 1-3 mesi dalla procedura[40]. Talora, queste embolie silenti sono associate a *minus* angiografici, occasionalmente scoperti nelle acquisizioni intracraniche eseguite alla fine della procedura. Il trattamento di questi emboli silenti non è ben codificato: uno specifico trattamento va comunque intrapreso solo nei pazienti che manifestano sintomi, anche se spesso sfumati e sottovalutati[38].

L'embolia cerebrale è la più comune complicanza dopo procedure endovascolari. L'esecuzione preprocedurale di un'attenta angiografia cerebrale con acquisizione della fase capillare è di cruciale importanza in quanto consente il confronto con le immagini postprocedurali e l'identificazione più rapida di eventuali occlusioni di vasi cerebrali. Un'adeguata selezione dei pazienti, l'esperienza degli operatori e la familiarità con vari dispositivi di protezione cerebrale o di interventistica intracranica sono fondamentali ai fini di ridurre al minimo l'incidenza di tali complicanze.

Sindrome da iperperfusione

La sindrome da iperperfusione (Figura 8) è una rara, ma potenzialmente letale, complicanza della CAS. È stata definita come un deficit neurologico (o una crisi epilettica) ipsilaterale alla carotide trattata, ma in assenza di embolia cerebrale[54]. La patogenesi è correlata ad un'improvvisa riperfusione di un cervello cronicamente ischemico con ridotta riserva e reattività cerebrovascolare. I fattori di rischio sono l'età, la presenza di malattia carotidea severa o patologia carotidea bilaterale od occlusione controlaterale, la storia di infarti cerebrali e la severa ipertensione sistemica[54-56]. Nei casi meno severi il quadro clinico può portare a risoluzione completa, mentre nei casi più severi può portare a deficit permanenti e persino a morte[57]. I sintomi possono comparire precocemente (entro 30 min) dopo la procedura e sono rappresentati da confusione mentale e fenomeni atipici di cefalea a grappolo; talora, invece, il quadro clinico può essere rappresentato da specifici deficit neurologici o anche attacchi epilettici. Nella fase più precoce, i sintomi sono associati a edema cerebrale diffuso al-

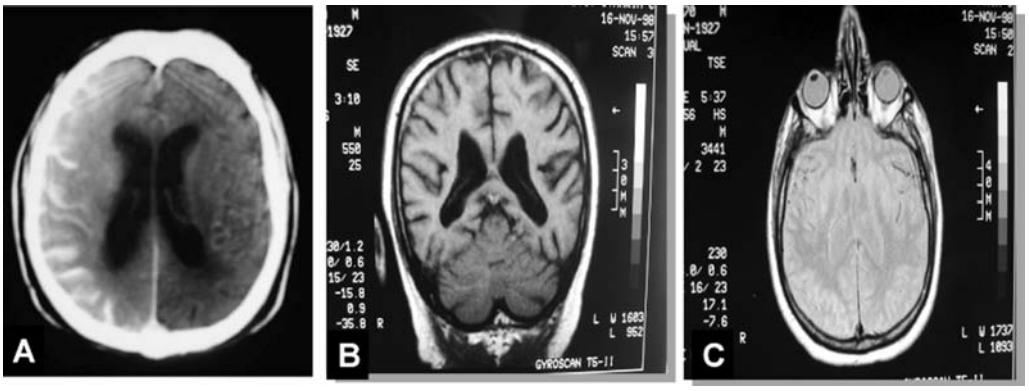

Figura 8. *Sindrome da iperperfusione.* A: *tomografia computerizzata cerebrale che dimostra un'emorragia intracranica poche ore dopo angioplastica della carotide interna destra in paziente con occlusione controlaterale.* B e C: *risonanza magnetica che evidenzia risoluzione del sanguinamento intracranico dopo 4 giorni di trattamento intensivo con farmaci antipertensivi.*

- Copyright - Il Pensiero Scientifico Editore downloaded by IP 216.73.216.135 Sat, 05 Jul 2025, 19:17:23

la tomografia computerizzata e appiattimento dei solchi corticali[55,58]. La diagnosi differenziale si impone con l'encefalopatia da mezzo di contrasto e la pioggia di microemboli. Non ci sono dati clinici in letteratura su un protocollo condiviso nella gestione dei pazienti a rischio o affetti da sindrome da iperperfusione. Nel periodo periprocedurale un monitoraggio attento e un adeguato controllo dei valori di pressione arteriosa (idealmente con l'utilizzo di betabloccanti per via endovenosa) e dell'assetto emocoagulativo (con solfato di protamina, se necessario), sono fondamentali al fine di limitare il rischio o l'estensione dell'emorragia. L'emorragia intracranica, quale evoluzione di una sindrome da iperperfusione, ha una prognosi sfavorevole. Pertanto, l'identificazione dei fattori di rischio e dei pazienti a rischio, ove possibile, rimane la cosa più importante ai fini della prevenzione. Il monitoraggio della pressione arteriosa e degli eventuali sintomi correlati ad una sindrome di iperperfusione andrebbero controllati almeno per la prima settimana dopo la procedura.

Slow-flow

Lo *slow-flow*, ovvero un rallentamento della fase di lavaggio del mezzo di contrasto dalla carotide interna, accomuna la presentazione di molte delle complicanze suddescritte e richiede pertanto un'attenta diagnosi differenziale.

Il primo suggerimento in presenza di *slow-flow* è quello di escludere eventuali dissezioni della carotide interna o comune. In assenza di immagini di *flap*, la somministrazione di nitrati può servire ad escludere eventuali spasmi della carotide interna (forse la causa più frequente di *slow-flow*), mentre la rimozione del filtro può risolvere casi di *slow-flow* legati all'occlusione del filtro stesso. Attenzione va infine prestata alla circolazione intracranica per escludere la presenza di macroembolizzazioni o embolie silenti. In assenza di evidenti deficit angiografici, una causa potenziale può essere la "pioggia" di microemboli.

Riassunto

A dispetto del miglioramento significativo dei materiali e delle tecniche utilizzate durante angioplastica carotidea, nonché della sempre crescente esperienza degli operatori, negli ultimi anni, le complicanze rimangono il tallone d'Achille dell'angioplastica carotidea. Ad oggi non esiste una classificazione né una definizione comune delle possibili complicanze, che consenta, da un lato, un'analisi adeguata dell'incidenza e dell'eziologia e, dall'altro, l'implementazione di una strategia terapeutica condivisa per il trattamento. Una diagnosi tempestiva e una valutazione rapida del quadro clinico-strumentale sono cruciali ai fini di ridurre le sequele cliniche.

Lo scopo di questo articolo è quello di rivedere le più frequenti complicanze periprocedurali dell'angioplastica carotidea, analizzarne l'eziologia e l'incidenza e suggerire possibili strategie utili al trattamento e alla prevenzione.

Parole chiave: Angioplastica carotidea; Complicanze periprocedurali.

Bibliografia

1. Mas JL, Chatellier G, Beyssen B, et al, for the EVA-3S Investigators. Endarterectomy versus stenting in patients with symptomatic severe carotid stenosis. N Engl J Med 2006; 355: 1660-71.
2. Ringleb PA, Allenberg J, Bruckmann H, et al, for the SPACE Collaborative Group. 30 day results from the SPACE trial of stent-protected angioplasty versus carotid endarterectomy in symptomatic patients: a randomised non-inferiority trial. Lancet 2006; 368: 1239-47.
3. **Cremonesi A, Setacci C, Bignamini A, et al. Carotid artery stenting: first consensus document of the ICCS-SPREAD Joint Committee. Stroke 2006; 37: 2400-9.**
   Il documento di consenso delle Società di settore di Radiologia, Cardiologia e Chirurgia Vascolare traccia le linee guida per l'accreditamento e la formazione degli operatori e dei centri che eseguono angioplastiche carotidee.
4. Verzini F, Cao P, De Rango P, et al. Appropriateness of learning curve for carotid artery stenting: an analysis of periprocedural complications. J Vasc Surg 2006; 44: 1205-12.
5. Hofmann R, Niessner A, Kypta A, et al. Risk score for peri-interventional complications of carotid artery stenting. Stroke 2006; 37: 2557-61.
6. Boltuch J, Sabeti S, Amighi J, et al. Procedure-related complications and early neurological adverse events of unprotected and protected carotid stenting: temporal trends in a consecutive patient series. J Endovasc Ther 2005; 12: 538-47.
7. Cremonesi A, Setacci C, Manetti R, et al. Carotid angioplasty and stenting: lesion related treatment strategies. EuroIntervention 2005; 1: 289-95.
8. Clark DJ, Lessio S, O'Donoghue M, Schainfeld R, Rosenfield K. Safety and utility of intravascular ultrasound-guided carotid artery stenting. Catheter Cardiovasc Interv 2004; 63: 355-62.
9. Bosiers M, Deloose K, Verbist J, Peeters P. Review of stents for the carotid artery. J Cardiovasc Surg (Torino) 2006; 47: 107-13.
10. Setacci C, de Donato G, Setacci F, et al. Surgical management of acute carotid thrombosis after carotid stenting: a report of three cases. J Vasc Surg 2005; 42: 993-6.
11. **Roubin GS, New G, Iyer SS, et al. Immediate and late clinical outcomes of carotid artery stenting in patients with symptomatic and asymptomatic carotid artery stenosis: a 5-year prospective analysis. Circulation 2001; 103: 532-7.**
    L'esperienza crescente negli anni degli operatori, anche in centri pilota, ad elevato volume procedurale ha consentito di abbattere significativamente l'incidenza delle complicanze dopo angioplastica carotidea.
12. Chaturvedi S, Sohrab S, Tselis A. Carotid stent thrombosis: report of 2 fatal cases. Stroke 2001; 32: 2700-2.
13. Tong FC, Cloft HJ, Joseph GJ, Samuels OB, Dion JE. Abciximab rescue in acute carotid stent thrombosis. AJNR Am J Neuroradiol 2000; 21: 1750-2.
14. Steiner-Boker S, Cejna M, Nasel C, Minar E, Kopp CW. Successful revascularization of acute carotid stent thrombosis by facilitated thrombolysis. AJNR Am J Neuroradiol 2004; 25: 1411-3.
15. Bush RL, Bhama JK, Lin PH, Lumsden AB. Transient ischemic attack due to early carotid stent thrombosis: successful rescue with rheolytic thrombectomy and systemic abciximab. J Endovasc Ther 2003; 10: 870-4.
16. Meadows TA, Bhatt DL. Clinical aspects of platelet inhibitors and thrombus formation. Circ Res 2007; 100: 1261-75.
17. Kittusamy PK, Koenigsberg RA, McCormick DJ. Abciximab for the treatment of acute distal embolization associated with internal carotid artery angioplasty. Catheter Cardiovasc Interv 2001; 54: 221-33.
18. Ho DS, Wang Y, Chui M, Wang Y, Ho SL, Cheung RT. Intracarotid abciximab injection to abort impending ischemic stroke during carotid angioplasty. Cerebrovasc Dis 2001; 11: 300-4.
19. Kremer C, Mosso M, Georgiadis D, et al. Carotid dissection with permanent and transient occlusion or severe stenosis: long-term outcome. Neurology 2003; 60: 271-5.
20. Schievink WI. Spontaneous dissection of the carotid and vertebral arteries. N Engl J Med 2001; 344: 898-906.
21. **Kastrup A, Groschel K, Krapf H, Brehm BR, Dichgans J, Schulz JB. Early outcome of carotid angioplasty and stenting with**

- Copyright - Il Pensiero Scientifico Editore downloaded by IP 216.73.216.135 Sat, 05 Jul 2025, 19:17:23

and without cerebral protection devices: a systematic review of the literature. Stroke 2003; 34: 813-9.
L'utilizzo dei sistemi di protezione cerebrale ha cambiato il destino dell'angioplastica carotidea, riducendo significativamente l'incidenza delle complicanze ischemiche.

22. Schluter M, Tubler T, Mathey DG, Schofer J. Feasibility and efficacy of balloon-based neuroprotection during carotid artery stenting in a single-center setting. J Am Coll Cardiol 2002; 40: 890-5.
23. Kwon BJ, Han MH, Kang HS, Jung C. Protection filter-related events in extracranial carotid artery stenting: a single-center experience. J Endovasc Ther 2006; 13: 711-22.
24. Cremonesi A, Manetti R, Setacci F, Setacci C, Castriota F. Protected carotid stenting: clinical advantages and complications of embolic protection devices in 442 consecutive patients. Stroke 2003; 34: 1936-41.
25. **Reimers B, Schluter M, Castriota F, et al. Routine use of cerebral protection during carotid artery stenting: results of a multicenter registry of 753 patients. Am J Med 2004; 116: 217-22.**
L'utilizzo dei sistemi di protezione cerebrale, soprattutto distali, è di per sé potenziale causa di complicanze ischemiche, seppur rare.
26. Reimers B, Corvaja N, Moshiri S, et al. Cerebral protection with filter devices during carotid artery stenting. Circulation 2001; 104: 12-5.
27. Macdonald S. Brain injury secondary to carotid intervention. J Endovasc Ther 2007; 14: 219-31.
28. Angelini A, Reimers B, Della Barbera M, et al. Cerebral protection during carotid artery stenting: collection and histopathologic analysis of embolized debris. Stroke 2002; 33: 456-61.
29. Castellan L, Causin F, Danieli D, Perini S. Carotid stenting with filter protection. Correlation of ACT values with angiographic and histopathologic findings. J Neuroradiol 2003; 30: 103-8.
30. Shilling K, Uretsky BF, Hunter GC. Entrapment of a cerebral embolic protection device - a case report. Vasc Endovascular Surg 2006; 40: 229-33.
31. Ganim RP, Muench A, Giesler GM, Smalling RW. Difficult retrieval of the EPI Filterwire with a 5 French FR4 coronary catheter following carotid stenting. Catheter Cardiovasc Interv 2006; 67: 309-11.
32. Crawley F, Clifton A, Buckenham T, Loosemore T, Taylor RS, Brown MM. Comparison of hemodynamic cerebral ischemia and microembolic signals detected during carotid endarterectomy and carotid angioplasty. Stroke 1997; 28: 2460-4.
33. Crawley F, Stygall J, Lunn S, Harrison M, Brown MM, Newman S. Comparison of microembolism detected by transcranial Doppler and neuropsychological sequelae of carotid surgery and percutaneous transluminal angioplasty. Stroke 2000; 31: 1329-34.
34. Ohki T, Roubin GS, Veith FJ, Iyer SS, Brady E. Efficacy of a filter device in the prevention of embolic events during carotid angioplasty and stenting: an ex vivo analysis. J Vasc Surg 1999; 30: 1034-44.
35. Vos JA, van den Berg JC, Ernst SM, et al. Carotid angioplasty and stent placement: comparison of transcranial Doppler US data and clinical outcome with and without filtering cerebral protection devices in 509 patients. Radiology 2005; 234: 493-9.
36. Muller-Hulsbeck S, Jahnke T, Liess C, Glass C, Grimm J, Heller M. Comparison of various cerebral protection devices used for carotid artery stent placement: an in vitro experiment. J Vasc Interv Radiol 2003; 14: 613-20.
37. Cosottini M, Michelassi MC, Puglioli M, et al. Silent cerebral ischemia detected with diffusion-weighted imaging in patients treated with protected and unprotected carotid artery stenting. Stroke 2005; 36: 2389-93.
38. Pinero P, Gonzalez A, Mayol A, et al. Silent ischemia after neuroprotected percutaneous carotid stenting: a diffusion-weighted MRI study. AJNR Am J Neuroradiol 2006; 27: 1338-45.
39. Gossetti B, Gattuso R, Irace L, et al. Embolism to the brain during carotid stenting and surgery. Acta Chir Belg 2007; 107: 151-4.
40. Schluter M, Tubler T, Steffens JC, Mathey DG, Schofer J. Focal ischemia of the brain after neuroprotected carotid artery stenting. J Am Coll Cardiol 2003; 42: 1007-13.
41. Masuda J, Yutani C, Ogata J, Kuriyama Y, Yamaguchi T. Atheromatous embolism in the brain: a clinicopathologic analysis of 15 autopsy cases. Neurology 1994; 44: 1231-7.
42. Jordan WD Jr, Voellinger DC, Doblar DD, Plyushcheva NP, Fisher WS, McDowell HA. Microemboli detected by transcranial Doppler monitoring in patients during carotid angioplasty versus carotid endarterectomy. Cardiovasc Surg 1999; 7: 33-8.
43. Qureshi AI, Luft AR, Sharma M, et al. Frequency and determinants of postprocedural hemodynamic instability after carotid angioplasty and stenting. Stroke 1999; 30: 2086-93.
44. Yadav JS, Wholey MH, Kuntz RE, et al, for the Stenting and Angioplasty with Protection in Patients at High Risk for Endarterectomy Investigators. Protected carotid-artery stenting versus endarterectomy in high-risk patients. N Engl J Med 2004; 351: 1493-501.
45. Berlis A, Lutsep H, Barnwell S, et al. Mechanical thrombolysis in acute ischemic stroke with endovascular photoacoustic recanalization. Stroke 2004; 35: 1112-6.
46. Smith WS, Sung G, Starkman S, et al, for the MERCI Trial Investigators. Safety and efficacy of mechanical embolectomy in acute ischemic stroke: results of the MERCI trial. Stroke 2005; 36: 1432-8.
47. Mahon BR, Nesbit GM, Barnwell SL, et al. North American clinical experience with the EKOS MicroLysUS infusion catheter for the treatment of embolic stroke. AJNR Am J Neuroradiol 2003; 24: 534-8.
48. Furlan A, Higashida R, Wechsler L, et al. Intra-arterial prourokinase for acute ischemic stroke. The PROACT II study: a randomized controlled trial. Prolyse in Acute Cerebral Thromboembolism. JAMA 1999; 282: 2003-11.
49. Khaja AM, Grotta JC. Established treatments for acute ischaemic stroke. Lancet 2007; 369: 319-30.
50. Lewandowski CA, Frankel M, Tomsick TA, et al. Combined intravenous and intra-arterial r-TPA versus intra-arterial therapy of acute ischemic stroke: Emergency Management of Stroke (EMS) Bridging Trial. Stroke 1999; 30: 2598-605.
51. Wholey MH, Wholey MH, Tan WA, et al. Management of neurological complications of carotid artery stenting. J Endovasc Ther 2001; 8: 341-53.
52. Bendszus M, Koltzenburg M, Burger R, Warmuth-Metz M, Hofmann E, Solymosi L. Silent embolism in diagnostic cerebral angiography and neurointerventional procedures: a prospective study. Lancet 1999; 354: 1594-7.
53. Jaeger HJ, Mathias KD, Hauth E, et al. Cerebral ischemia detected with diffusion-weighted MR imaging after stent implantation in the carotid artery. AJNR Am J Neuroradiol 2002; 23: 200-7.
54. Coutts SB, Hill MD, Hu WY. Hyperperfusion syndrome: toward a stricter definition. Neurosurgery 2003; 53: 1053-60.
55. **Abou-Chebl A, Yadav JS, Reginelli JP, Bajzer C, Bhatt D, Krieger DW. Intracranial hemorrhage and hyperperfusion syndrome following carotid artery stenting: risk factors, prevention, and treatment. J Am Coll Cardiol 2004; 43: 1596-601.**
La sindrome da iperperfusione è una temibile complicanza specie in pazienti anziani, con patologia carotidea bilaterale e storia di ipertensione. Un'adeguata valutazione dei fattori di rischio e monitoraggio dei pazienti a rischio riducono le probabilità di evoluzione emorragica, spesso fatale.
56. Meyers PM, Higashida RT, Phatouros CC, et al. Cerebral hyperperfusion syndrome after percutaneous transluminal stenting of the craniocervical arteries. Neurosurgery 2000; 47: 335-45.
57. McCabe DJ, Brown MM, Clifton A. Fatal cerebral reperfusion hemorrhage after carotid stenting. Stroke 1999; 30: 2483-6.
58. Terada T, Tsuura M, Matsumoto H, et al. Hemorrhagic complications after endovascular therapy for atherosclerotic intracranial arterial stenoses. Neurosurgery 2006; 59: 310-8.